AECEP
Asociación Española de Cirugía Estética Plástica

European Aesthetic Plastic Surgery Journal

Revista Europea de Cirugía Estética Plástica
Vol. 7 · Nº1 · Enero - Junio 2017

Artículos Científicos

MASTOPEXIA VERTICAL CON AUTOAUMENTO



Dr. Esteban Sarmentero Ortiz
Especialista en Cirugía Plástica, Reparadora y Estética.

Resumen

La ptosis mamaria es el resultado de dos condiciones sinérgicas: la fuerza de la gravedad y la laxitud del tejido conectivo de la paciente. Factores como la edad, el embarazo y la pérdida masiva de peso suelen estar asociada a ella, pero también puede aparecer ya en la pubertad, en pacientes nulíparas y con peso estable. Para las pacientes que desean mejorar el aspecto de sus mamas sin recurrir a un implante protésico, la mastopexia vertical con autoaumento es una excelente opción. Sin embargo, las mismas condiciones que la provocaron siguen ahí tras su corrección. Se presenta una técnica de retención del parénquima mamario mediante suturas múltiples a la fascia prepectoral.

Introducción

La mastopexia vertical mediante pedículo superior es la técnica de elección en la mayoría de los pacientes con ptosis mamaria que no desean realizarse un aumento simultáneo. El empleo de un colgajo glandular basado inferiormente, a modo de autorrelleno, es una aportación muy útil para obtener resultados aún más satisfactorios. Pero si bien este colgajo se suele mantener inicialmente en la posición deseada, es frecuente que en el largo plazo presente un descenso gravitacional que de lugar a una pseudoptosis (*bottoming out*), con vaciamiento del polo superior y desplazamiento craneal del complejo areola-pezón (CAP). Para contener este deslizamiento inferior de los tejidos se han descrito numerosas modificaciones técnicas: mallas sintéticas, sling muscular, matriz dérmica, etc. Sin embargo, la suspensión mediante suturas sintéticas a la fascia prepectoral sigue siendo la más empleada.

Material y métodos

Para este estudio se han seleccionado pacientes sometidas a mastopexia con pedículo superior sin reducción significativa mas allá de la necesaria para obtener la simetría. Tampoco se han incluido las que se han realizado un aumento con implantes o los casos de simetrización por reconstrucción postmastectomía. Una vez realizada la marcación según la descripción de Lejour (Fig. 1A y B), se procede a la desepitelización y disección del colgajo inferior de autorrelleno (Fig. 1C). El tallado comienza entre 1 y 2 cm caudal al borde inferior de la areola y continúa por detrás de la misma, manteniendo en todo momento un grosor aproximado de 2 cm del CAP y del pedículo superior, que se ira incrementado conforme ascendemos cranealmente durante la disección. Es importante intentar mantener las conexiones posteriores de este colgajo con la fascia prepectoral, sin realizar

(Fig. 1A) Ptosis grado II/III

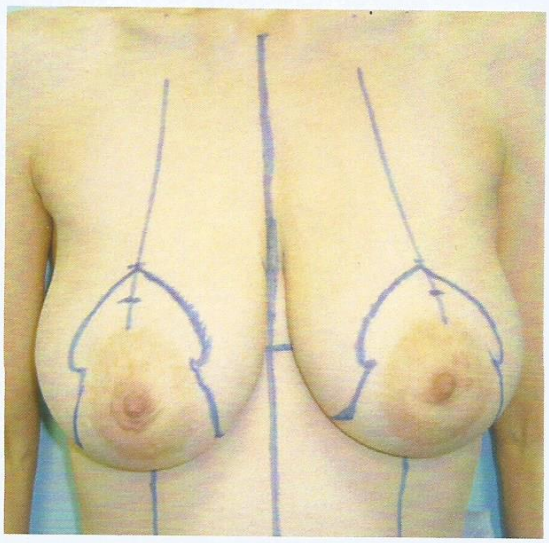

(Fig. 1B) Marcación pre-mastopexia vertical

(Fig. 1C) Colgajo de autorrelleno basado inferiormente

una disección excesiva, para así incrementar en lo posible la base del mismo. Las secciones laterales del colgajo han de ser perpendiculares también hasta la fascia, siendo solo de profundidad parcial en el borde inferior para permitir que los pilares laterales se solapen.

Una vez tallado, el colgajo basado inferoposteriormente será un rectángulo de entre 6 y 8 cm en sus bordes superior e inferior, con longitudes laterales variables (Fig. 2A). Para retener el colgajo en la posición deseada, se realizan múltiples suturas con Maxon 2-0 a la fascia del Pectoral Mayor (Fig. 2B). Estas suturas son puntos sueltos, con aproximadamente 2 centímetros de separación entre ellos, a lo largo del perímetro del rectángulo y en 2 planos: uno más profundo y otro más superficial que incluya la dermis de la cara superficial desepitelizada. Comprobamos que esté firmemente estable y se continua con los siguientes pasos de la intervención.

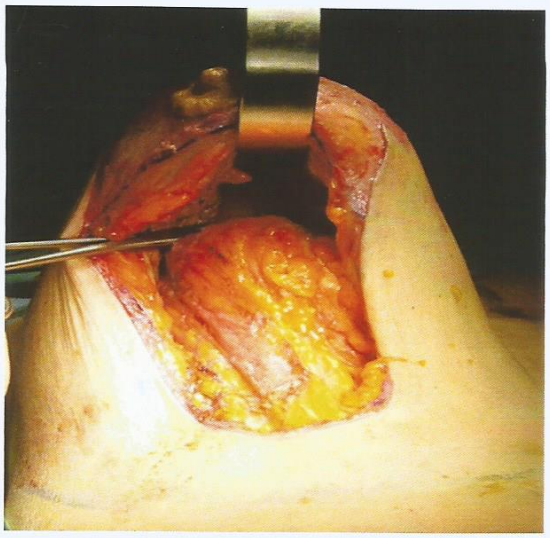

(Fig. 2A) Emplazamiento retromamario del colgajo

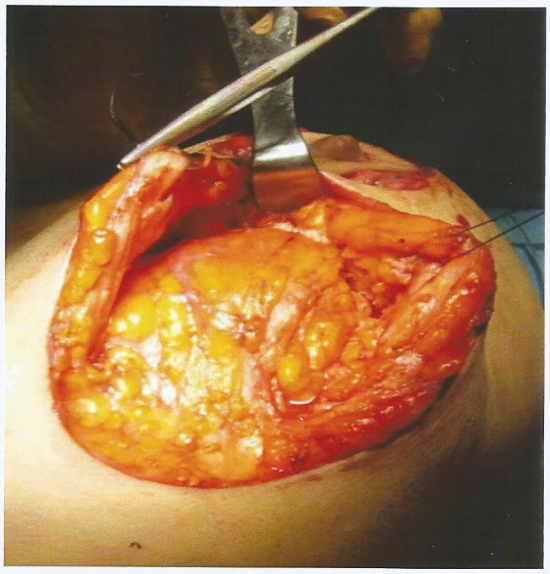

(Fig. 2B) Suturas prefasciales

Un aspecto importante durante la mastopexia es reducir el

habitual exceso de volumen del cuadrante inferolateral de la mama y simultáneamente incrementar el contorno del cuadrante inferomedial. Para ello, una vez disecados los pilares de la mama, se tracciona del pilar lateral hasta que se ubique posterior al pilar medial, suturándolo en esa posición. El pilar medial se tracciona lateralmente de forma moderada, solapando anteriormente el pilar lateral (Fig. 3A).

(Fig. 3A) Pexia del Complejo Areola-Pezón

Una vez suturado el CAP con continua intradérmica de Monocryl 4-0 , se comprueba que el contorno del polo inferior mamario esté regularmente liso, con un adecuado solapamiento de los tres colgajos: inferoposterior, pilar lateral y pilar medial. Lo apropiado es que el aspecto de la mama sea de "sobrecorrección", con un polo superior voluminoso.

Se sutura la piel también con intradérmica de Monocryl (Fig. 3B) y se finaliza con liposucción en los casos que presentan lipodistrofia de la pared torácica lateral. Se coloca un vendaje compresivo, sin drenajes, que en 48 horas se cambiará por un sujetador ajustado (Fig. 4) que la paciente llevará durante 3 semanas.

Resultados

Se ha revisado 21 pacientes, intervenidas entre el 1 de Enero de 2011 y el 31 de Diciembre de 2014 que cumplen los requisitos preestablecidos: mastopexia vertical sin aumento ni reducción significativas y bilaterales. Con un mínimo seguimiento de 18 meses, dos pacientes (9'5%) presentaron lo que se puede considerar una pseudoptosis moderada (Fig. 5A y B), si bien no alcanzaban un grado como para considerar necesario

(Fig. 3B) Suturas cutáneas

(Fig. 4) Postoperatorio inmediato

realizar un procedimiento secundario, ya sea lipotransferencia o implante de prótesis. Una nueva mastopexia no estaria indicada, ya que previsiblemente obtendría los mismos resultados. Las 19 pacientes restantes obtuvieron resultados considerados como buenos, si bien la proyección del polo superior presentó una notable variabilidad (Fig. 6A a 8B). Tres pacientes (14'2%) presentaron algún tipo de dehiscencia o distorsión cicatricial menor que requirió revisión en la propia consulta. En ningún caso se presentaron complicaciones mayores, ni colecciones líquidas, ni déficit significativo de la sensibilidad del CAP.

(Fig. 8A) Caso 4. Preoperatorio

(Fig. 8B) Caso 4. Postoperatorio

Discusión

Desde la primera descripción realizada por Dartigues en 1925 (1), la mastopexia vertical con pedículo superior ha experimentado numerosas modificaciones. Sucesivos autores como Lassus (2), Lejour (3), Palumbo (4) y Hall-Findlay (5) han refinado progresivamente los detalles técnicos de la intervención, convirtiéndola en la técnica de elección para la mayoría de los cirujanos.

La experiencia acumulada ha ido reduciendo los defectos iniciales, tales como la distorsión areolar, el exceso de volumen en el cuadrante ínfero-lateral o una cicatriz prolongada por debajo del surco inframamario (6). Pero hay un aspecto que aún no se ha resuelto satisfactoriamente: el descenso gravitacional postoperatorio del tejido mamario a largo plazo. Este conlleva la aparición de pseudoptosis, pérdida de la proyección del polo superior y el desplazamiento craneal del CAP.

En 1975 Ribeiro (7) publica sus resultados utilizando un pedículo lipoglandular basado inferiormente para incrementar la proyección del polo superior en casos de reducción mamaria. Revisiones posteriores (12) han demostrado sus múltiples ventajas: facilidad de disección, versatilidad para corregir asimetrías y el no requerir emplear otros materiales, como matrices o prótesis. El inconveniente es que, si bien los resultados inmediatos pueden ser satisfactorios, a largo plazo los tejidos mamarios vuelven a descender.

Se han descrito numerosas modificaciones técnicas para contrarrestar las fuerzas que dan lugar a esta tendencia a la recidiva ptósica tras la mamoplastia. Exner y Scheufler en 2002 (8) publicaron el colgajo de suspensión dérmica en casos de reducción mamaria. Graf y cols. en 2003 (9) introduce el concepto del sling muscular de Pectoral Mayor para retener el colgajo posteroinferior y Kim en 2010 (10) publica sus resultados con extensión del colgajo dermoglandular basado superiormente.

De forma observacional y subjetiva todos los autores han mostrado mejores resultados respecto a la prevalencia de pseudotosis postoperatoria que si no se emplean sistemas retentivos. Recientemente, Graf ha publicado un estudio radiológico que muestra como su técnica de sling muscular retiene eficazmente el colgajo lipoglandular inferior de forma objetiva (11).

Cuando abordamos el problema de la recidiva ptósica tras una mastopexia previa, hemos de tener en cuenta que las cualidades tisulares lipoglandulares difieren notablemente entre los pacientes e influyen decisivamente en el postoperatorio. Es por ello que los resultados a largo plazo pueden ser fallidos (bottoming out, vaciamiento del polo superior) y requerir el empleo secundario de implantes protésicos para revertirlos en satisfactorios.

La fijación con suturas reabsorbibles del colgajo basado inferoposteriormente tiene la ventaja de su simplicidad, rapidez y versatilidad. Las suturas de Maxon son bien toleradas y es infrecuente que den lugar a granulomas o calcificaciones.
Hasta la fecha no existe un estudio objetivo que demuestre la superioridad de una técnica sobre otra en la perdurabilidad de los resultados iniciales. Procedimientos complementarios, como la lipotransferencia, se han incorporado de forma muy eficaz al armamentarium del que disponemos para incrementar